

**SURGICAL MANAGEMENT OF BURULI ULCER IN
PRECARIOUS AREA
PRISE EN CHARGE CHIRURGICALE DE L'ULCERE
DE BURULI EN MILIEU PRECAIRE**

Projet Humanitaire Afrique Nord Sud



9, rue Pierre de Coubertin 68120 PFASTATT
Tél/Fax 00-33-(0)389523408

Projet Humanitaire Afrique Nord Sud

phans@free.fr

**SURGICAL MANAGEMENT OF BURULI ULCER IN
PRECARIOUS AREA
PRISE EN CHARGE CHIRURGICALE DE L'ULCERE
DE BURULI EN MILIEU PRECAIRE**

**5th WHO ad hoc advisory Group
Meeting on Buruli Ulcer
11-14 March 2002**

**5ème Réunion du Groupe consultatif
spécial de l'OMS sur l'Ulcère de Buruli
11-14 Mars 2002**

**SURGICAL MANAGEMENT OF BURULI ULCER IN
PRECARIOUS AREA
PRISE EN CHARGE CHIRURGICALE DE L'ULCERE
DE BURULI EN MILIEU PRECAIRE**

Dr Sébastien KOLMER

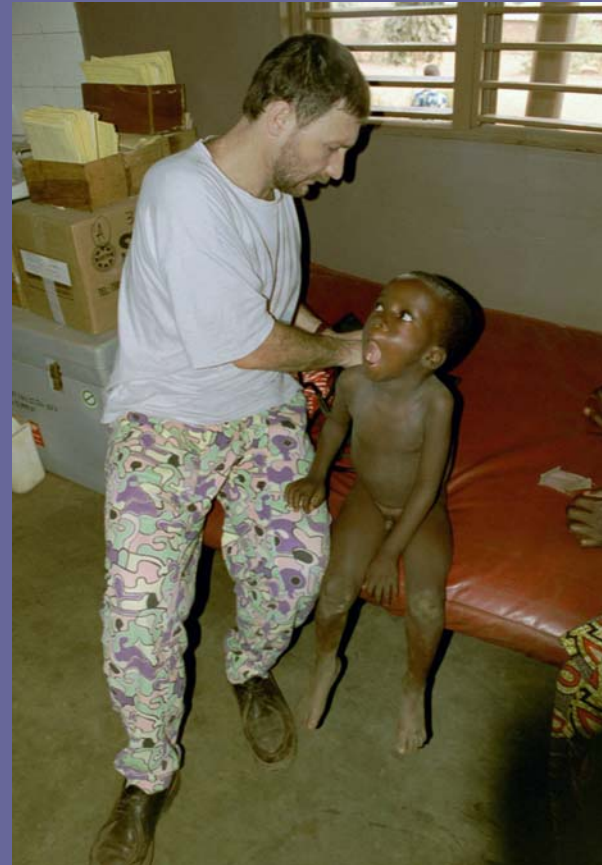- General surgery
Visceral surgery
- Chirurgie générale
Chirurgie viscérale



SURGICAL MANAGEMENT OF BURULI ULCER IN PRECARIOUS AREA PRISE EN CHARGE CHIRURGICALE DE L'ULCERE DE BURULI EN MILIEU PRECAIRE

Dr Vincent STOFFEL

- Public health
Tropical medicine
- Santé publique
Médecine tropicale



SURGICAL MANAGEMENT OF BURULI ULCER IN PRECARIOUS AREA

PRISE EN CHARGE CHIRURGICALE DE L'ULCERE DE BURULI EN MILIEU PRECAIRE

THE MANAGEMENT OF
BURULI ULCER (BU) IS
THE MATTER OF ALL

LA PRISE EN CHARGE
DE L'ULCERE DE
BURULI (UB) EST
L'AFFAIRE DE TOUS



SURGICAL MANAGEMENT OF BURULI ULCER IN PRECARIOUS AREA

PRISE EN CHARGE CHIRURGICALE DE L'ULCERE DE BURULI EN MILIEU PRECAIRE

THE "5 M" MODEL

- raw MATTER
- MEDIUM
- MANNED MEANS
- MATERIAL
- METHODS

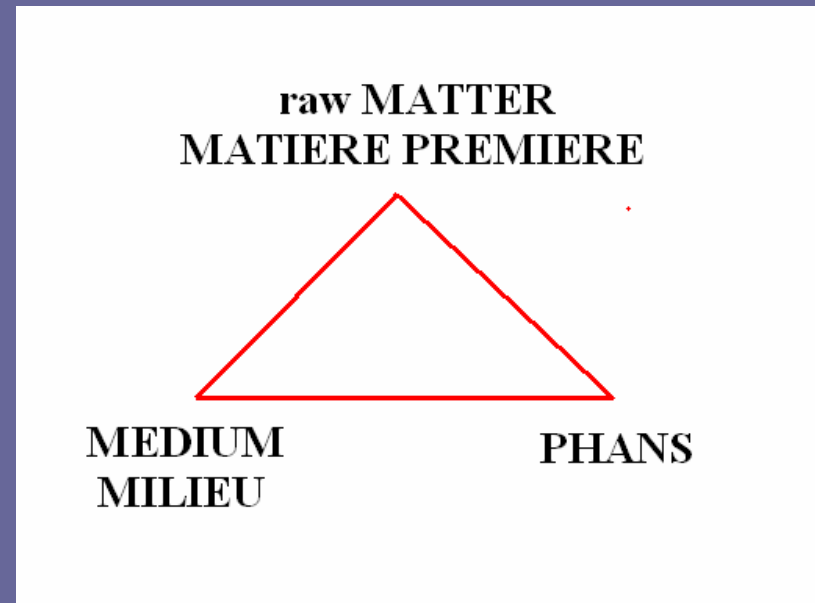
LE MODELE "5 M"

- MATIERE PREMIERE
- MILIEU
- MAIN D'ŒUVRE
- MATERIEL
- METHODES

**SURGICAL MANAGEMENT OF BURULI ULCER IN
PRECARIOUS AREA
PRISE EN CHARGE CHIRURGICALE DE L'ULCERE
DE BURULI EN MILIEU PRECAIRE**

THE FIRST TRIANGLE

LE PREMIER TRIANGLE



SURGICAL MANAGEMENT OF BURULI ULCER IN PRECARIOUS AREA

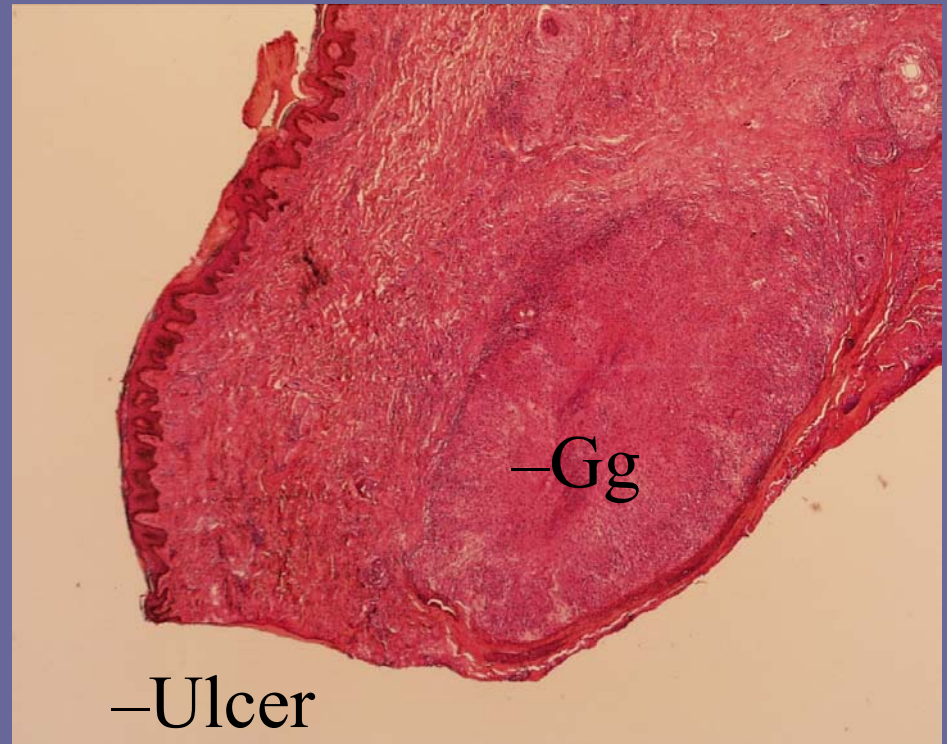
PRISE EN CHARGE CHIRURGICALE DE L'ULCERE DE BURULI EN MILIEU PRECAIRE

Raw MATTER = BU

- BU IS A DISEASE CAUSED BY *Mycobacterium ulcerans*, AN ACID-FAST BACILLUS RELATED TO THOSE OF TUBERCULOSIS AND LEPROSY

MATIERE PREMIERE = UB

- L'UB EST UNE MALADIE DE LA PEAU CAUSEE PAR *Mycobacterium ulcerans*, UN BAAR APPARENTE A CEUX DE LA TUBERCULOSE ET DE LA LEPRE



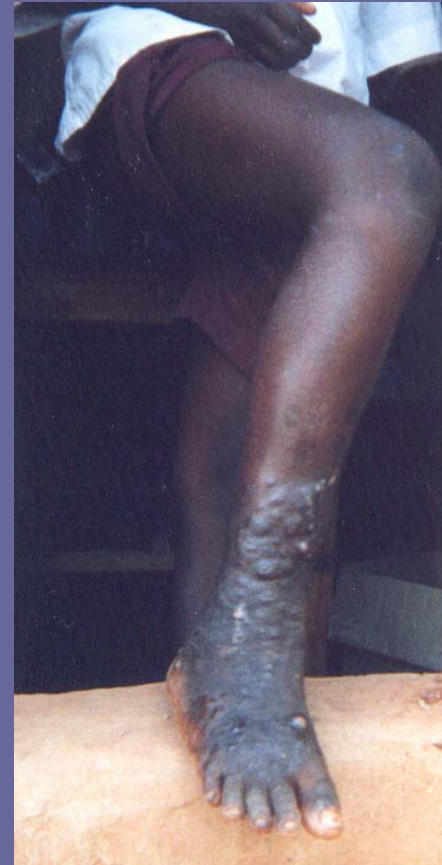SURGICAL MANAGEMENT OF BURULI ULCER IN PRECARIOUS AREA PRISE EN CHARGE CHIRURGICALE DE L'ULCERE DE BURULI EN MILIEU PRECAIRE

Raw MATTER

- NON ULCERATIVE BU :
OEDEMA

MATIERE PREMIERE

- UB NON ULCERE :
OEDEME



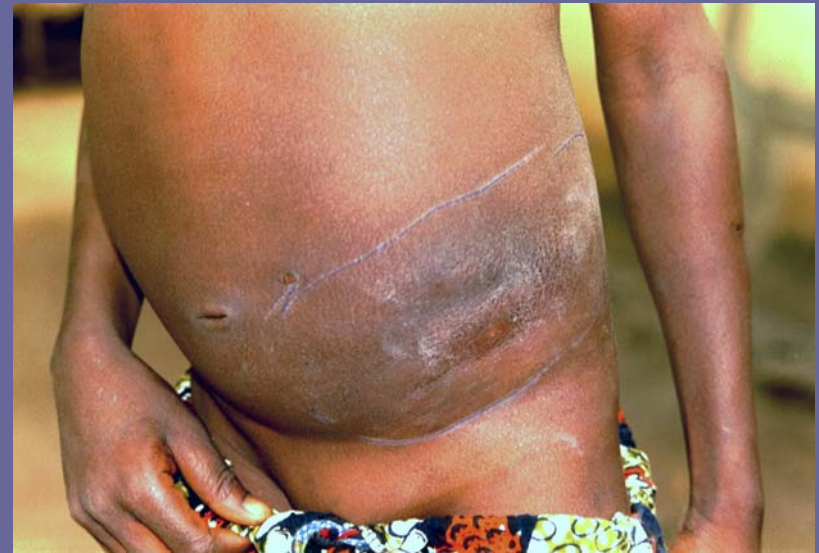SURGICAL MANAGEMENT OF BURULI ULCER IN PRECARIOUS AREA PRISE EN CHARGE CHIRURGICALE DE L'ULCERE DE BURULI EN MILIEU PRECAIRE

Raw MATTER

- NON ULCERATIVE BU :
PLAQUE

MATIERE PREMIERE

- UB NON ULCERE :
PLAQUE



SURGICAL MANAGEMENT OF BURULI ULCER IN PRECARIOUS AREA

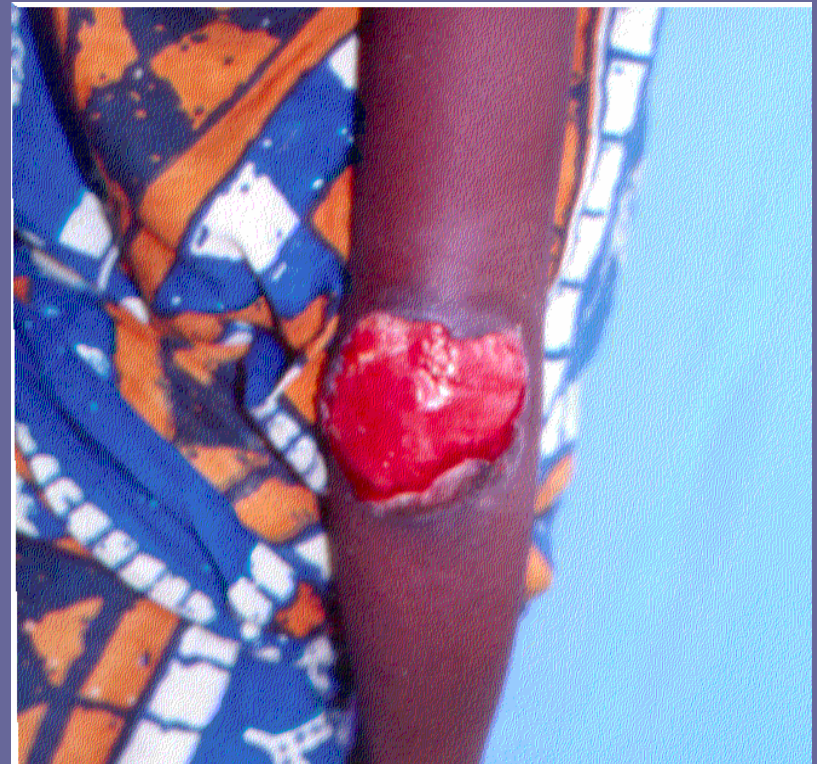PRISE EN CHARGE CHIRURGICALE DE L'ULCERE DE BURULI EN MILIEU PRECAIRE

Raw MATTER

- ULCERATIVE BU : A TYPICAL LESION WITH, BY THE DESTRUCTION OF THE FAT PANNICULUS, UNDETERMINED EDGES

MATIERE PREMIERE

- UB ULCERE : UNE LESION TYPIQUE AUX BORDS DECOLLES PAR LA DESTRUCTION DU PANNICULE ADIPEUX



SURGICAL MANAGEMENT OF BURULI ULCER IN PRECARIOUS AREA

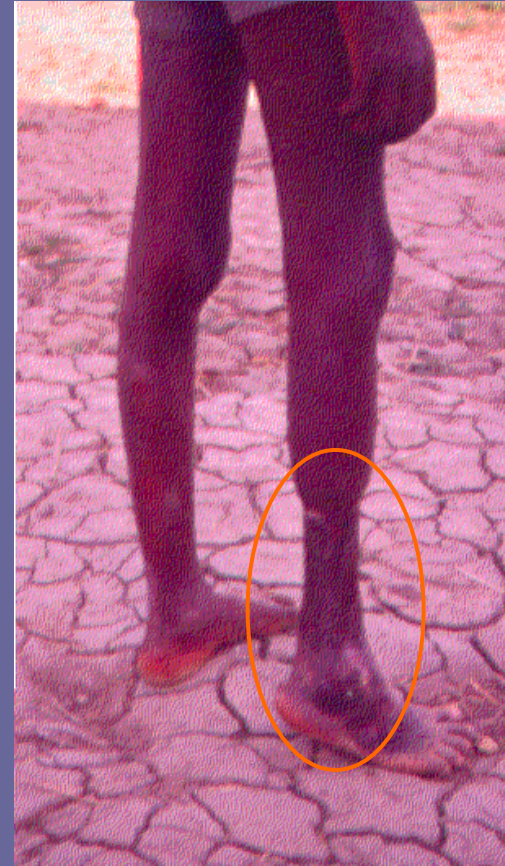PRISE EN CHARGE CHIRURGICALE DE L'ULCERE DE BURULI EN MILIEU PRECAIRE

Raw MATTER

- BU DEVELOPMENT : SCARS
WITHOUT SEQUELAE,
RETRACTILE SCARS,
DEFORMITIES, AMPUTATION OF
LIMBS OR LOSS OF ORGANS (EYE,
GENITALIA, BREAST)

MATIERE PREMIERE

- EVOLUTION DE L'UB :
CICATRICES SANS SEQUELLES,
CICATRICES RETRACTILES,
DIFFORMITES, AMPUTATION DE
MEMBRES OU PERTE
D'ORGANES (ŒIL, ORGANES
GENITAUX, SEIN)



SURGICAL MANAGEMENT OF BURULI ULCER IN PRECARIOUS AREA

PRISE EN CHARGE CHIRURGICALE DE L'ULCERE DE BURULI EN MILIEU PRECAIRE

MEDIUM

- RURAL DISTRICT BONOU
- 32000 INHABITANTS
- INCREASE IN POPULATION
3% PER YEAR
- UNDER 15 YEARS
50%
- ONE DOCTOR, FIVE HEALTH
CENTRES
- NO WATER CONVEYING, NO
ELECTRIC CURRENT

MILIEU

- SOUS-PREFECTURE
RURALE DE BONOU
- 32000 HABITANTS
- ACCROISSEMENT
DEMOGRAPHIQUE
3% PAR AN
- MOINS DE 15 ANS
50%
- UN MEDECIN, CINQ
DISPENSAIRES
- PAS D'EAU COURANTE,
PAS D'ELECTRICITE

SURGICAL MANAGEMENT OF BURULI ULCER IN PRECARIOUS AREA

PRISE EN CHARGE CHIRURGICALE DE L'ULCERE DE BURULI EN MILIEU PRECAIRE

MEDIUM

- HOW TO OBTAIN A
THEATRE ?

MILIEU

- COMMENT OBTENIR
UNE SALLE
D'OPERATION?



SURGICAL MANAGEMENT OF BURULI ULCER IN PRECARIOUS AREA

PRISE EN CHARGE CHIRURGICALE DE L'ULCERE DE BURULI EN MILIEU PRECAIRE

MEDIUM

- HOW TO OBTAIN A
THEATRE ?

MILIEU

- COMMENT OBTENIR
UNE SALLE
D'OPERATION?



SURGICAL MANAGEMENT OF BURULI ULCER IN PRECARIOUS AREA PRISE EN CHARGE CHIRURGICALE DE L'ULCERE DE BURULI EN MILIEU PRECAIRE

MEDIUM

- HOW TO OBTAIN A
THEATRE ?

MILIEU

- COMMENT OBTENIR
UNE SALLE
D'OPERATION?



**SURGICAL MANAGEMENT OF BURULI ULCER IN
PRECARIOUS AREA
PRISE EN CHARGE CHIRURGICALE DE L'ULCERE
DE BURULI EN MILIEU PRECAIRE**

PHANS

- **THE PROJET HUMANITAIRE AFRIQUE NORD SUD (PHANS), FRENCH NGO, HAS INTERVENED IN THE RURAL DISTRICT BONOU, DEPARTMENT OF OUEME, BENIN, SINCE 1998**

PHANS

- **LE PROJET HUMANITAIRE AFRIQUE NORD SUD (PHANS), ONG FRANCAISE, INTERVIENT DANS LA SOUS-PREFECTURE RURALE DE BONOU, DEPARTEMENT DE L'OUEME, BENIN, DEPUIS 1998**

SURGICAL MANAGEMENT OF BURULI ULCER IN PRECARIOUS AREA PRISE EN CHARGE CHIRURGICALE DE L'ULCERE DE BURULI EN MILIEU PRECAIRE

PHANS AND PRINCIPLES

- **NO ADMINISTRATIVE INGERENCE (FM, ADMAB)**
- **NO CULTURAL INGERENCE (TRADITIONAL THERAPIST)**
- **NO TECHNOLOGICAL INGERENCE (SELF-COOKER)**

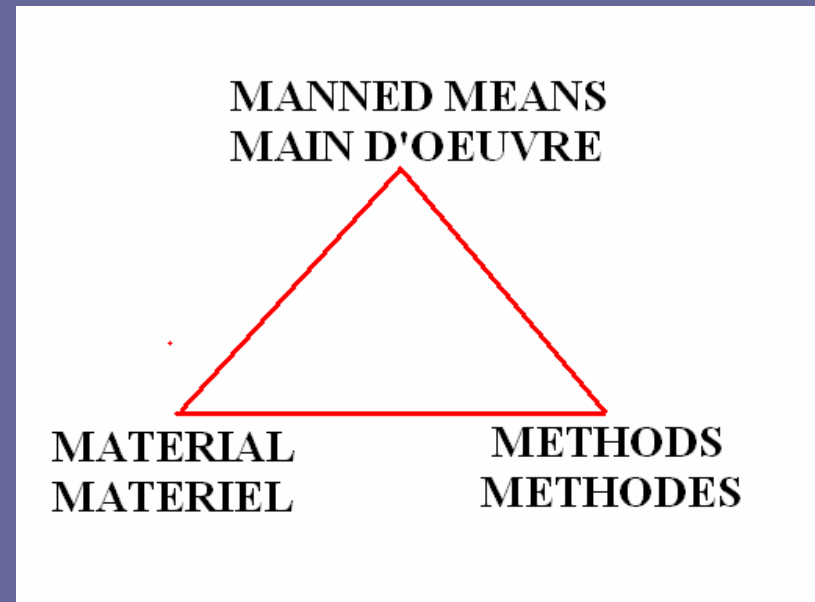
PHANS ET PRINCIPES

- **PAS D'INGERENCE ADMINISTRATIVE (MAE, ADMAB)**
- **PAS D'INGERENCE CULTURELLE (TRADIPRATICIEN)**
- **PAS D'INGERENCE TECHNOLOGIQUE (AUTOCUISEUR)**

**SURGICAL MANAGEMENT OF BURULI ULCER IN
PRECARIOUS AREA
PRISE EN CHARGE CHIRURGICALE DE L'ULCERE
DE BURULI EN MILIEU PRECAIRE**

THE SECOND TRIANGLE

LE SECOND TRIANGLE



SURGICAL MANAGEMENT OF BURULI ULCER IN PRECARIOUS AREA

PRISE EN CHARGE CHIRURGICALE DE L'ULCERE DE BURULI EN MILIEU PRECAIRE

MANNED MEANS (MM)

- MM FROM THE NORTH
- MM FROM THE SOUTH
- HANDING DOWN OF SOUTH ADAPTED TECHNIQUES FROM THE THE NORTHERN MM TO THE SOUTHERN MM

MAIN D'ŒUVRE (MO)

- MO DU NORD
- MO DU SUD
- TRANSMISSION DE TECHNIQUES ADAPTEES AU SUD PAR LA MO DU NORD A CELLE DU SUD

SURGICAL MANAGEMENT OF BURULI ULCER IN PRECARIOUS AREA

PRISE EN CHARGE CHIRURGICALE DE L'ULCERE DE BURULI EN MILIEU PRECAIRE

CONSUMABLE MATERIAL

- STERILE GLOVES
- STERILE DRAPES
- ANTISEPTICS
- SYRINGE + NEEDLE
- ANAESTHETICS
- ABSORBABLE SUTURES 3/0
- PETROLATUM GAUZE
- STERILE COMPRESSES
- ELASTIC BANDAGES
- ADHESIVE TAPE

MATERIEL CONSOMMABLE

- GANTS STERILES
- CHAMPS STERILES
- ANTISEPTIQUES
- SERINGUE + AIGUILLE
- ANESTHESIQUES
- FILS RESORBABLES 3/0
- TULLE GRAS
- COMPRESSES STERILES
- BANDES ELASTIQUES
- SPARADRAP

SURGICAL MANAGEMENT OF BURULI ULCER IN PRECARIOUS AREA

PRISE EN CHARGE CHIRURGICALE DE L'ULCERE DE BURULI EN MILIEU PRECAIRE

NON CONSUMABLE MATERIAL

- SCALPEL HANDLE + BLADE
- DISSECTING FORCEPS
- ARTERY FORCEPS
- SCISSORS
- NEEDLE HOLDER
- SELF-RETAINING RETRACTOR
- SKIN-GRAFTING KNIFE + BLADE

MATERIEL NON CONSOMMABLE

- MANCHE + LAME
- PINCES A DISSEQUER
- PINCES HEMOSTATIQUES
- CISEAUX
- PORTE-AIGUILLE
- ECARTEUR AUTOSTATIQUE
- DERMATOME + LAME

SURGICAL MANAGEMENT OF BURULI ULCER IN PRECARIOUS AREA

PRISE EN CHARGE CHIRURGICALE DE L'ULCERE DE BURULI EN MILIEU PRECAIRE

METHODS

**SURGERY IS OFTEN THE TREATMENT
OF CHOICE IN BU :**

- **INCISION OF AN ABSCESS
(SUPERINFECTED BU)**
- **EXCISION OF A NON SUPERINFECTED
LESION WITH PRIMARY CLOSURE
(RARELY)**
- **EXCISION OF A NON SUPERINFECTED
LESION WITH SKIN GRAFT AT THE
FIRST GO OR IN A SECOND TIME
(OFTEN)**
- **AMPUTATION (UNFORTUNATELY)**

METHODES

**LA CHIRURGIE EST SOUVENT LE
TRAITEMENT DE CHOIX DE L'UB :**

- **MISE A PLAT D 'UN ABCES (UB
SURINFECTE)**
- **EXCISION D'UNE LESION NON
SURINFECTEE AVEC SUTURE PER
PRIMAM (RAREMENT)**
- **EXCISION D 'UNE LESION NON
SURINFECTEE AVEC GREFFE
D'EMBLEE OU A DISTANCE (SOUVENT)**
- **AMPUTATION (MALHEUREUSEMENT)**

SURGICAL MANAGEMENT OF BURULI ULCER IN PRECARIOUS AREA

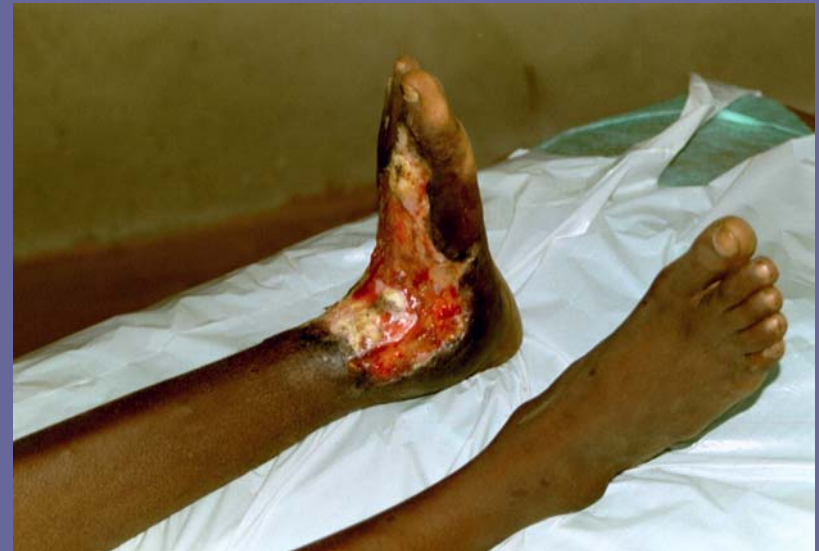PRISE EN CHARGE CHIRURGICALE DE L'ULCERE DE BURULI EN MILIEU PRECAIRE

BU OF THE INSTEP

- TREATED BY EXCISION
(01/22/2002) AND DAVIS
GRAFTS IN A SECOND
TIME

UB DU COU-DE-PIED

- TRAITE PAR EXCISION
(22/01/2002) ET GREFFES
DE DAVIS DANS UN
SECOND TEMPS



SURGICAL MANAGEMENT OF BURULI ULCER IN PRECARIOUS AREA PRISE EN CHARGE CHIRURGICALE DE L'ULCERE DE BURULI EN MILIEU PRECAIRE

BU OF THE INSTEP

- TREATED BY EXCISION
(01/22/2002) AND DAVIS
GRAFTS IN A SECOND
TIME

UB DU COU-DE-PIED

- TRAITE PAR EXCISION
(22/01/2002) ET GREFFES
DE DAVIS DANS UN
SECOND TEMPS



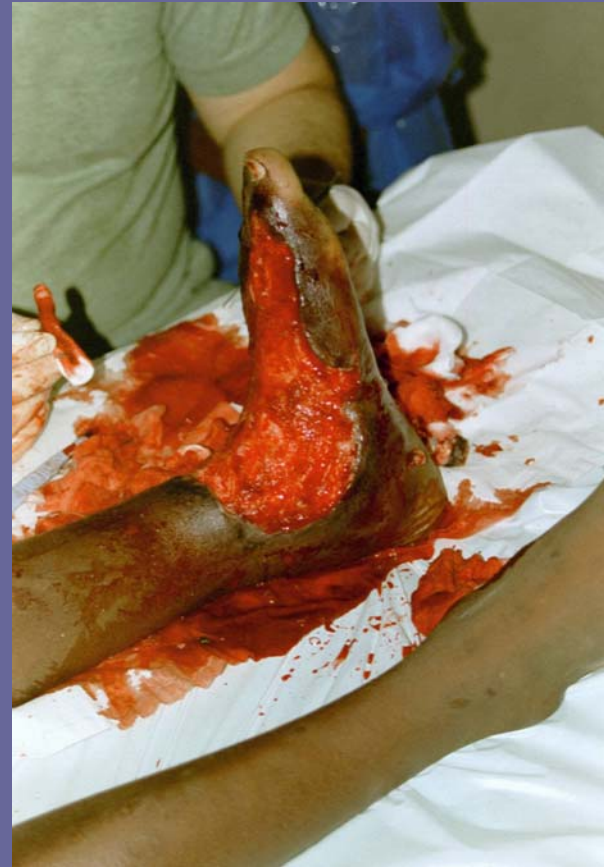SURGICAL MANAGEMENT OF BURULI ULCER IN PRECARIOUS AREA PRISE EN CHARGE CHIRURGICALE DE L'ULCERE DE BURULI EN MILIEU PRECAIRE

BU OF THE INSTEP

- TREATED BY EXCISION
(01/22/2002) AND DAVIS
GRAFTS IN A SECOND
TIME

UB DU COU-DE-PIED

- TRAITE PAR EXCISION
(22/01/2002) ET GREFFES
DE DAVIS DANS UN
SECOND TEMPS



SURGICAL MANAGEMENT OF BURULI ULCER IN PRECARIOUS AREA

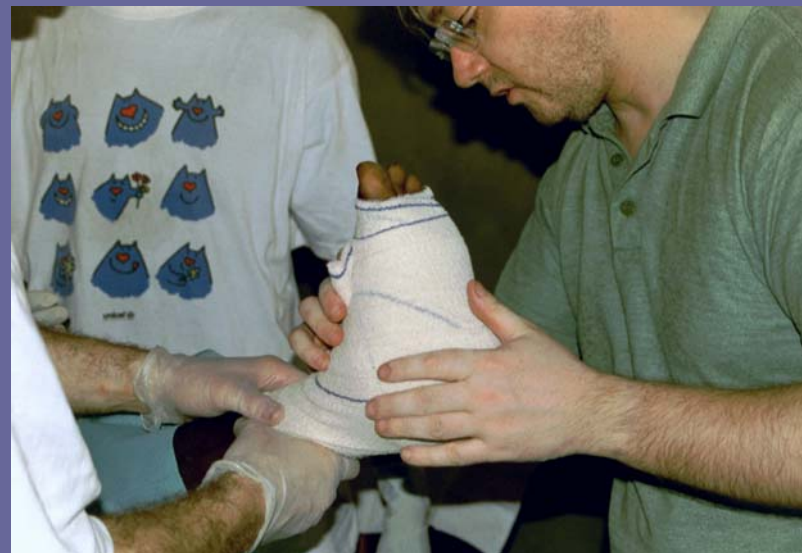PRISE EN CHARGE CHIRURGICALE DE L'ULCERE DE BURULI EN MILIEU PRECAIRE

BU OF THE INSTEP

- TREATED BY EXCISION
(01/22/2002) AND DAVIS
GRAFTS IN A SECOND
TIME

UB DU COU-DE-PIED

- TRAITE PAR EXCISION
(22/01/2002) ET GREFFES
DE DAVIS DANS UN
SECOND TEMPS



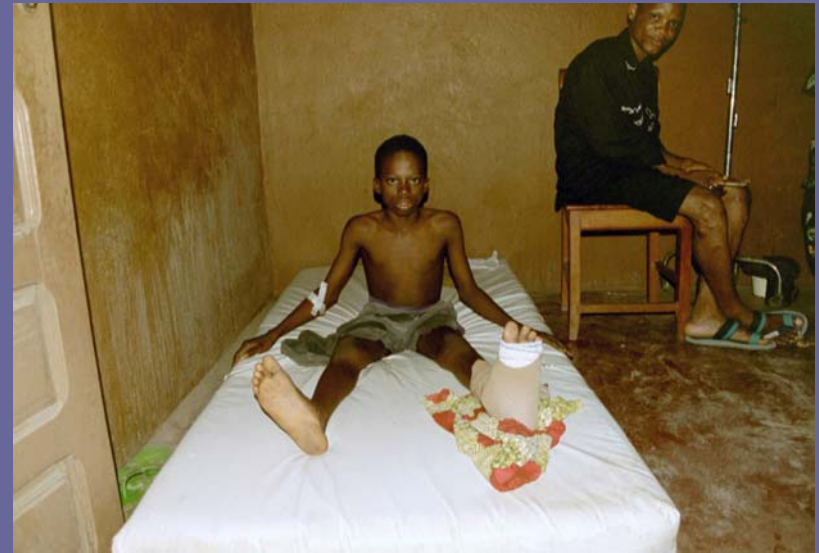SURGICAL MANAGEMENT OF BURULI ULCER IN PRECARIOUS AREA PRISE EN CHARGE CHIRURGICALE DE L'ULCERE DE BURULI EN MILIEU PRECAIRE

BU OF THE INSTEP

- TREATED BY EXCISION
(01/22/2002) AND DAVIS
GRAFTS IN A SECOND
TIME

UB DU COU-DE-PIED

- TRAITE PAR EXCISION
(22/01/2002) ET GREFFES
DE DAVIS DANS UN
SECOND TEMPS



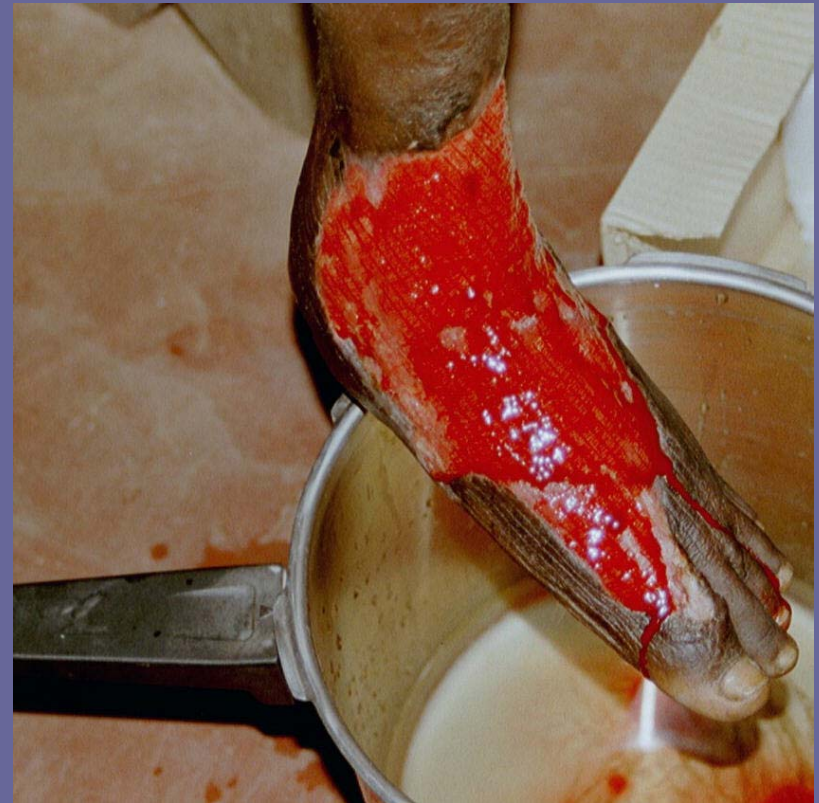SURGICAL MANAGEMENT OF BURULI ULCER IN PRECARIOUS AREA PRISE EN CHARGE CHIRURGICALE DE L'ULCERE DE BURULI EN MILIEU PRECAIRE

BU OF THE INSTEP

- TREATED BY EXCISION AND DAVIS GRAFTS IN A SECOND TIME (01/30/2002)

UB DU COU-DE-PIED

- TRAITE PAR EXCISION ET GREFFES DE DAVIS DANS UN SECOND TEMPS (30/01/2002)



SURGICAL MANAGEMENT OF BURULI ULCER IN PRECARIOUS AREA

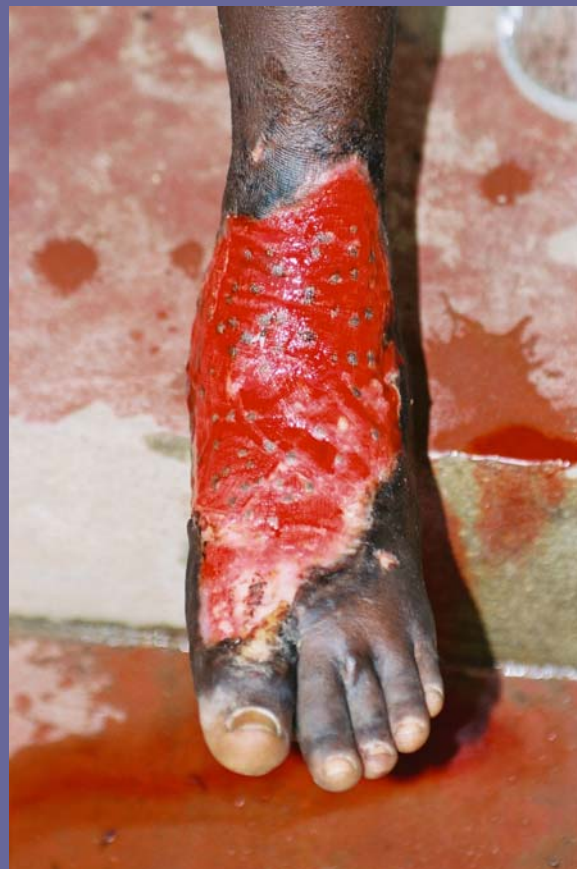PRISE EN CHARGE CHIRURGICALE DE L'ULCERE DE BURULI EN MILIEU PRECAIRE

BU OF THE INSTEP

- TREATED BY EXCISION AND DAVIS GRAFTS IN A SECOND TIME
- RESULTS (02/07/2002)

UB DU COU-DE-PIED

- TRAITE PAR EXCISION ET GREFFES DE DAVIS DANS UN SECOND TEMPS
- RESULTATS (07/02/2002)



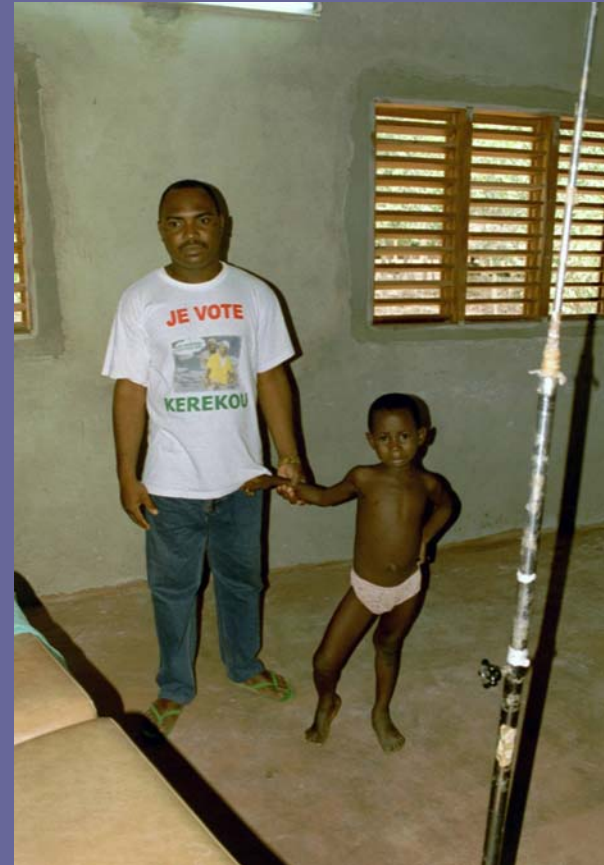
SURGICAL MANAGEMENT OF BURULI ULCER IN PRECARIOUS AREA PRISE EN CHARGE CHIRURGICALE DE L'ULCERE DE BURULI EN MILIEU PRECAIRE

BU OF THE POPLITEAL FOSSA

- TREATED BY EXCISION AND REMOVED FAT FULL-THICKNESS SKIN GRAFT IN A SECOND TIME (01/22/2002)

UB DU CREUX POPLITE

- TRAITE PAR EXCISION ET GREFFE DE PEAU TOTALE DEGRAISSEE DANS UN SECOND TEMPS (22/01/2002)



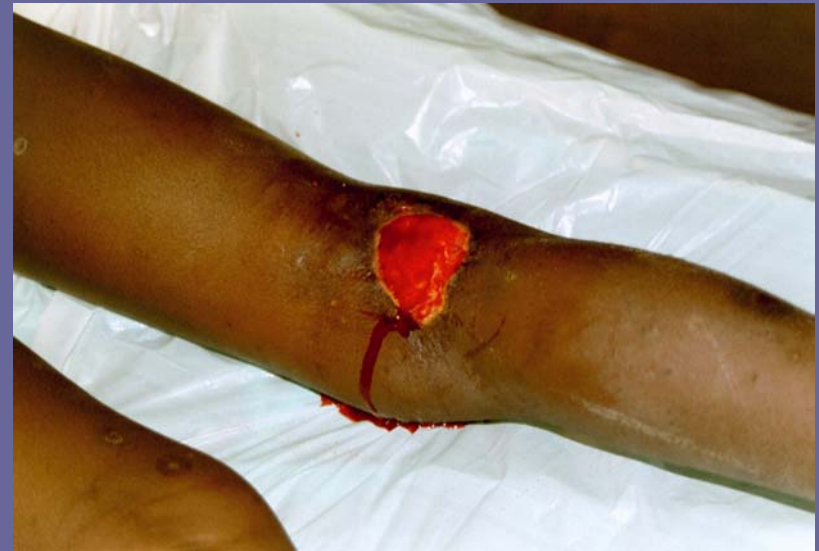SURGICAL MANAGEMENT OF BURULI ULCER IN PRECARIOUS AREA PRISE EN CHARGE CHIRURGICALE DE L'ULCERE DE BURULI EN MILIEU PRECAIRE

BU OF THE POPLITEAL FOSSA

- TREATED BY EXCISION AND REMOVED FAT FULL-THICKNESS SKIN GRAFT IN A SECOND TIME (01/22/2002)

UB DU CREUX POPLITE

- TRAITE PAR EXCISION ET GREFFE DE PEAU TOTALE DEGRAISSEE DANS UN SECOND TEMPS (22/01/2002)



SURGICAL MANAGEMENT OF BURULI ULCER IN PRECARIOUS AREA

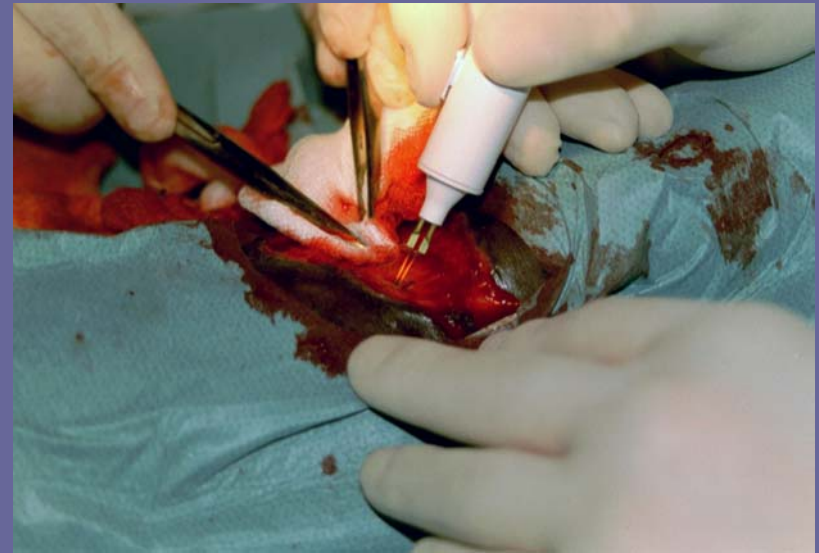PRISE EN CHARGE CHIRURGICALE DE L'ULCERE DE BURULI EN MILIEU PRECAIRE

BU OF THE POPLITEAL FOSSA

- TREATED BY EXCISION AND REMOVED FAT FULL-THICKNESS SKIN GRAFT IN A SECOND TIME (01/22/2002)

UB DU CREUX POPLITE

- TRAITE PAR EXCISION ET GREFFE DE PEAU TOTALE DEGRAISSEE DANS UN SECOND TEMPS (22/01/2002)



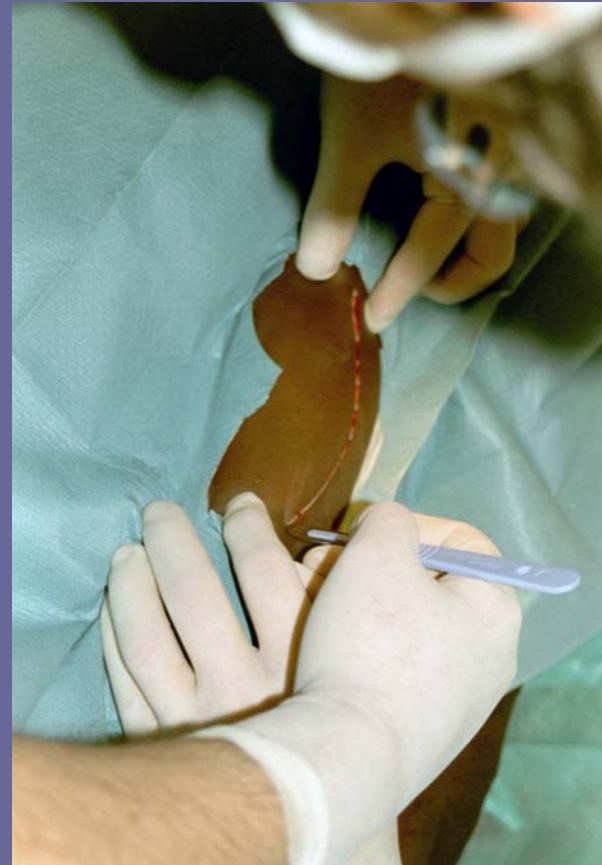SURGICAL MANAGEMENT OF BURULI ULCER IN PRECARIOUS AREA PRISE EN CHARGE CHIRURGICALE DE L'ULCERE DE BURULI EN MILIEU PRECAIRE

BU OF THE POPLITEAL FOSSA

- TREATED BY EXCISION AND REMOVED FAT FULL-THICKNESS SKIN GRAFT IN A SECOND TIME (01/22/2002)

UB DU CREUX POPLITE

- TRAITE PAR EXCISION ET GREFFE DE PEAU TOTALE DEGRAISSEE DANS UN SECOND TEMPS (22/01/2002)



SURGICAL MANAGEMENT OF BURULI ULCER IN PRECARIOUS AREA

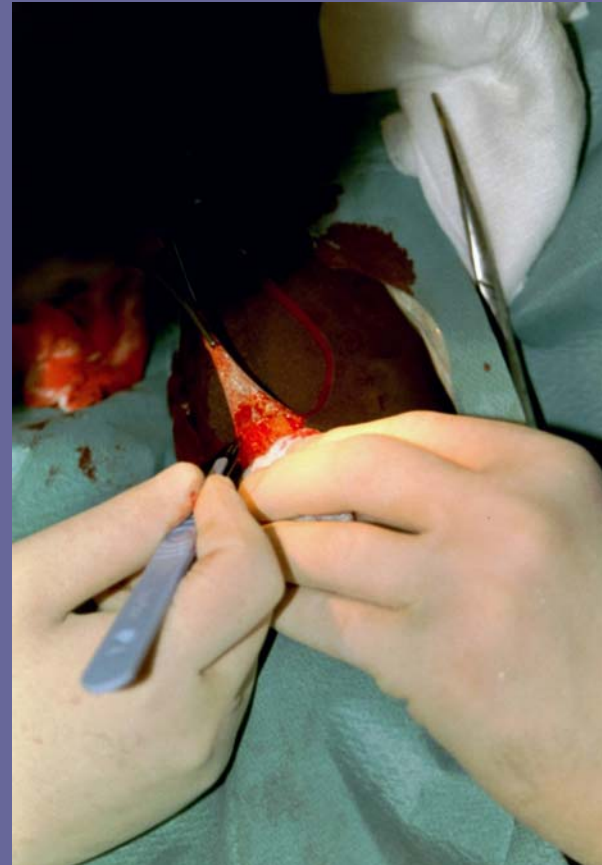
PRISE EN CHARGE CHIRURGICALE DE L'ULCERE DE BURULI EN MILIEU PRECAIRE

BU OF THE POPLITEAL FOSSA

- TREATED BY EXCISION AND REMOVED FAT FULL-THICKNESS SKIN GRAFT IN A SECOND TIME (01/22/2002)

UB DU CREUX POPLITE

- TRAITE PAR EXCISION ET GREFFE DE PEAU TOTALE DEGRAISSEE DANS UN SECOND TEMPS (22/01/2002)



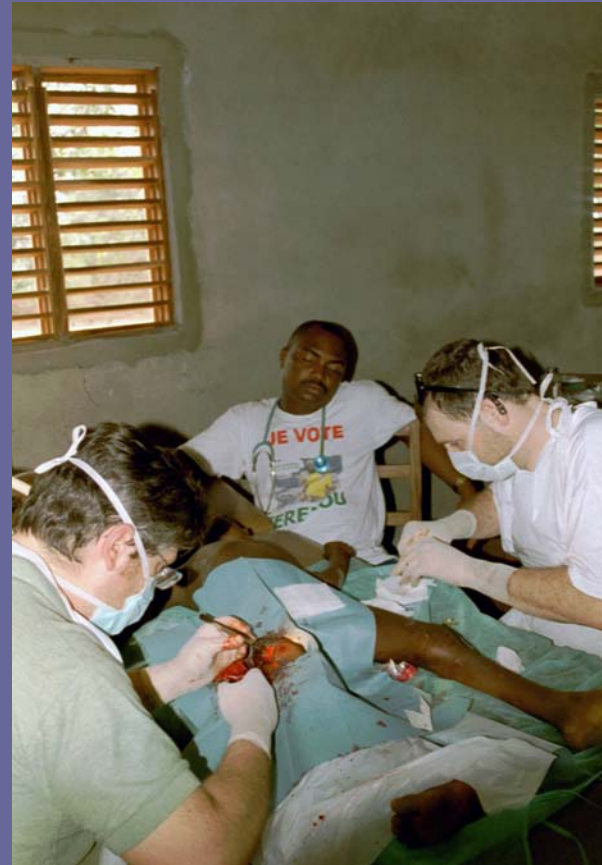
SURGICAL MANAGEMENT OF BURULI ULCER IN PRECARIOUS AREA PRISE EN CHARGE CHIRURGICALE DE L'ULCERE DE BURULI EN MILIEU PRECAIRE

BU OF THE POPLITEAL FOSSA

- TREATED BY EXCISION AND
REMOVED FAT FULL-THICKNESS
SKIN GRAFT IN A SECOND TIME
(01/22/2002)

UB DU CREUX POPLITE

- TRAITE PAR EXCISION ET
GREFFE DE PEAU TOTALE
DEGRAISSEE DANS UN SECOND
TEMPS (22/01/2002)



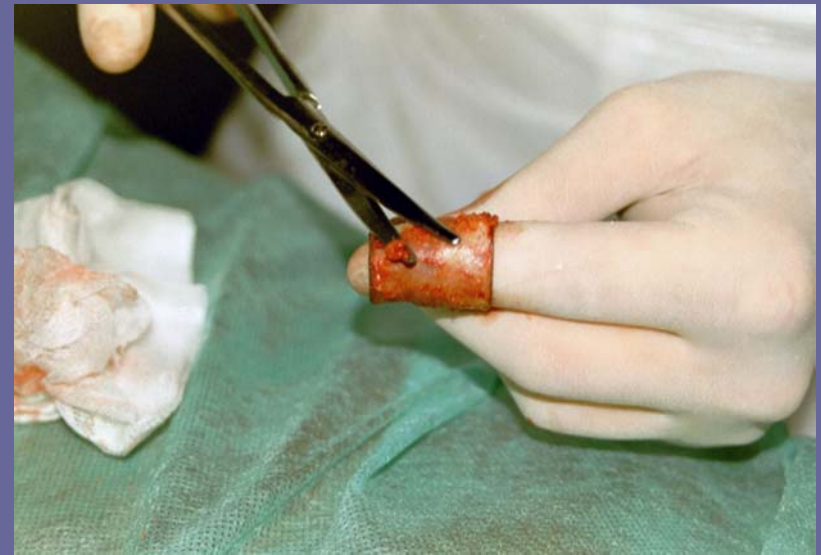SURGICAL MANAGEMENT OF BURULI ULCER IN PRECARIOUS AREA PRISE EN CHARGE CHIRURGICALE DE L'ULCERE DE BURULI EN MILIEU PRECAIRE

BU OF THE POPLITEAL FOSSA

- TREATED BY EXCISION AND
REMOVED FAT FULL-THICKNESS
SKIN GRAFT IN A SECOND TIME
(01/22/2002)

UB DU CREUX POPLITE

- TRAITE PAR EXCISION ET
GREFFE DE PEAU TOTALE
DEGRAISSEE DANS UN SECOND
TEMPS (22/01/2002)



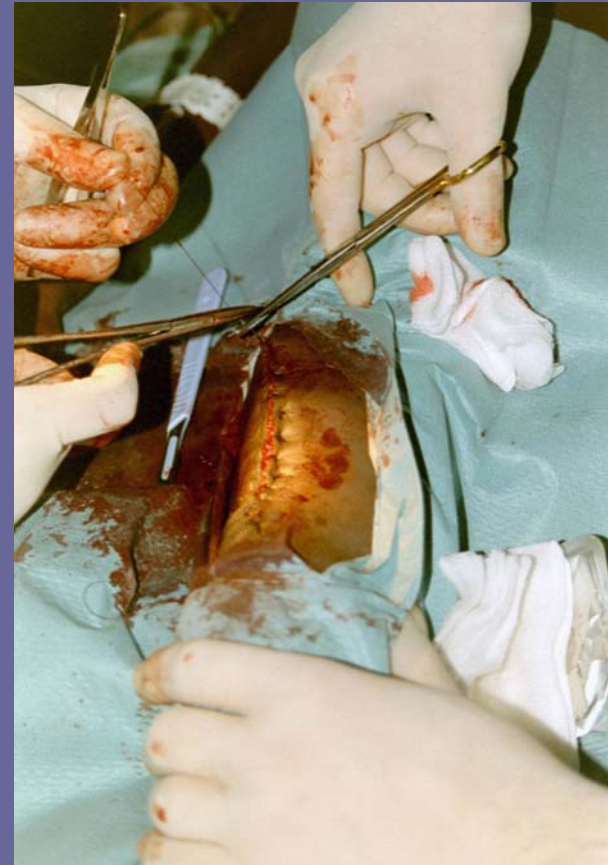SURGICAL MANAGEMENT OF BURULI ULCER IN PRECARIOUS AREA PRISE EN CHARGE CHIRURGICALE DE L'ULCERE DE BURULI EN MILIEU PRECAIRE

BU OF THE POPLITEAL FOSSA

- TREATED BY EXCISION AND
REMOVED FAT FULL-THICKNESS
SKIN GRAFT IN A SECOND TIME
(01/22/2002)

UB DU CREUX POPLITE

- TRAITE PAR EXCISION ET
GREFFE DE PEAU TOTALE
DEGRAISSEE DANS UN SECOND
TEMPS (22/01/2002)



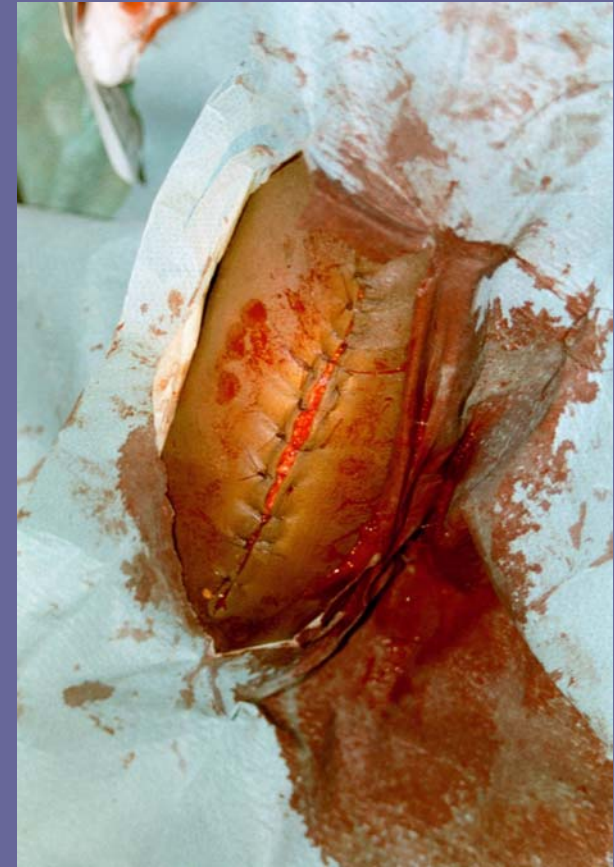SURGICAL MANAGEMENT OF BURULI ULCER IN PRECARIOUS AREA PRISE EN CHARGE CHIRURGICALE DE L'ULCERE DE BURULI EN MILIEU PRECAIRE

BU OF THE POPLITEAL FOSSA

- TREATED BY EXCISION AND
REMOVED FAT FULL-THICKNESS
SKIN GRAFT IN A SECOND TIME
(01/22/2002)

UB DU CREUX POPLITE

- TRAITE PAR EXCISION ET
GREFFE DE PEAU TOTALE
DEGRAISSEE DANS UN SECOND
TEMPS (22/01/2002)



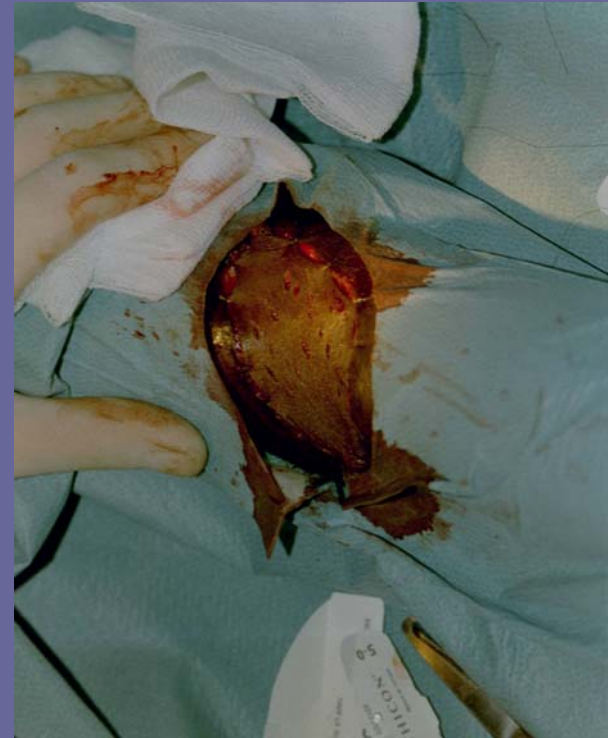
SURGICAL MANAGEMENT OF BURULI ULCER IN PRECARIOUS AREA PRISE EN CHARGE CHIRURGICALE DE L'ULCERE DE BURULI EN MILIEU PRECAIRE

BU OF THE POPLITEAL FOSSA

- TREATED BY EXCISION AND
REMOVED FAT FULL-THICKNESS
SKIN GRAFT IN A SECOND TIME
(01/22/2002)

UB DU CREUX POPLITE

- TRAITE PAR EXCISION ET
GREFFE DE PEAU TOTALE
DEGRAISSEE DANS UN SECOND
TEMPS (22/01/2002)



SURGICAL MANAGEMENT OF BURULI ULCER IN PRECARIOUS AREA

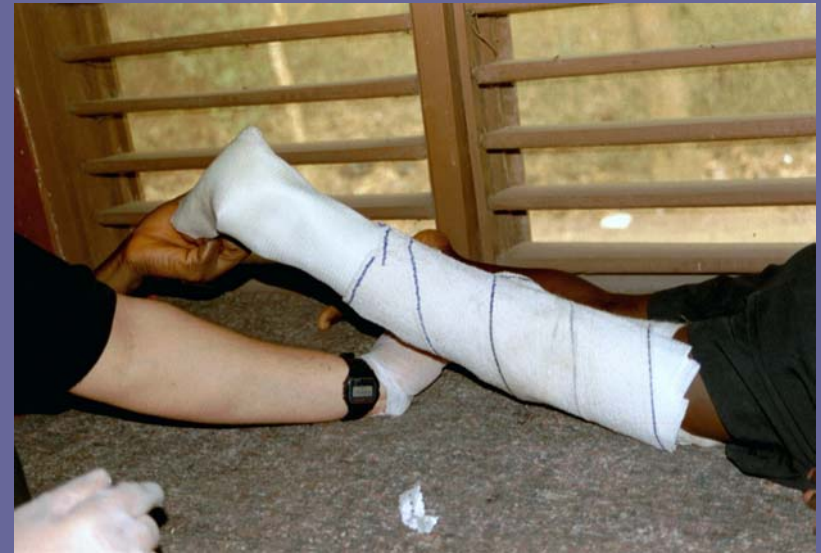PRISE EN CHARGE CHIRURGICALE DE L'ULCERE DE BURULI EN MILIEU PRECAIRE

BU OF THE POPLITEAL FOSSA

- TREATED BY EXCISION AND REMOVED FAT FULL-THICKNESS SKIN GRAFT IN A SECOND TIME
- RESULTS (01/30/2002)

UB DU CREUX POPLITE

- TRAITE PAR EXCISION ET GREFFE DE PEAU TOTALE DEGRAISSEE DANS UN SECOND TEMPS
- RESULTATS (30/01/2002)



SURGICAL MANAGEMENT OF BURULI ULCER IN PRECARIOUS AREA

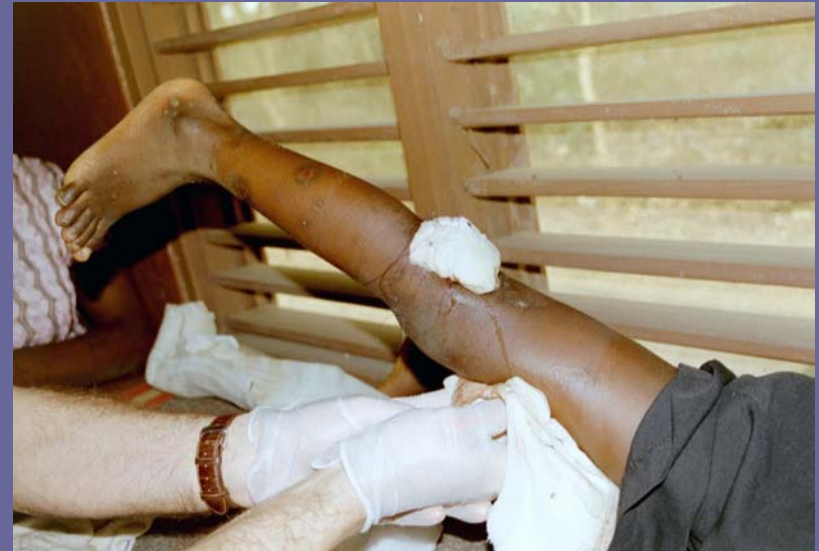PRISE EN CHARGE CHIRURGICALE DE L'ULCERE DE BURULI EN MILIEU PRECAIRE

BU OF THE POPLITEAL FOSSA

- TREATED BY EXCISION AND REMOVED FAT FULL-THICKNESS SKIN GRAFT IN A SECOND TIME
- RESULTS (01/30/2002)

UB DU CREUX POPLITE

- TRAITE PAR EXCISION ET GREFFE DE PEAU TOTALE DEGRAISSEE DANS UN SECOND TEMPS
- RESULTATS (30/01/2002)



SURGICAL MANAGEMENT OF BURULI ULCER IN PRECARIOUS AREA

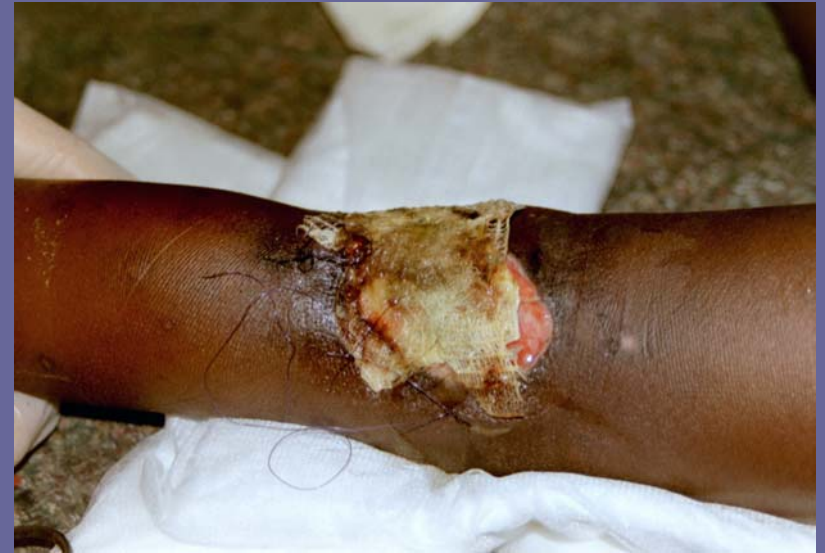PRISE EN CHARGE CHIRURGICALE DE L'ULCERE DE BURULI EN MILIEU PRECAIRE

BU OF THE POPLITEAL FOSSA

- TREATED BY EXCISION AND REMOVED FAT FULL-THICKNESS SKIN GRAFT IN A SECOND TIME
- RESULTS (01/30/2002)

UB DU CREUX POPLITE

- TRAITE PAR EXCISION ET GREFFE DE PEAU TOTALE DEGRAISSEE DANS UN SECOND TEMPS
- RESULTATS (30/01/2002)



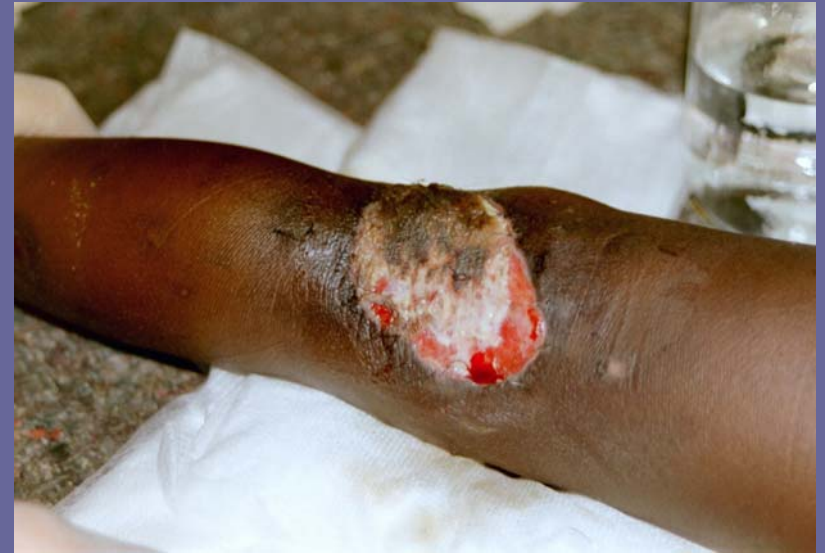SURGICAL MANAGEMENT OF BURULI ULCER IN PRECARIOUS AREA PRISE EN CHARGE CHIRURGICALE DE L'ULCERE DE BURULI EN MILIEU PRECAIRE

BU OF THE POPLITEAL FOSSA

- TREATED BY EXCISION AND REMOVED FAT FULL-THICKNESS SKIN GRAFT IN A SECOND TIME
- RESULTS (01/30/2002)

UB DU CREUX POPLITE

- TRAITE PAR EXCISION ET GREFFE DE PEAU TOTALE DEGRAISSEE DANS UN SECOND TEMPS
- RESULTATS (30/01/2002)



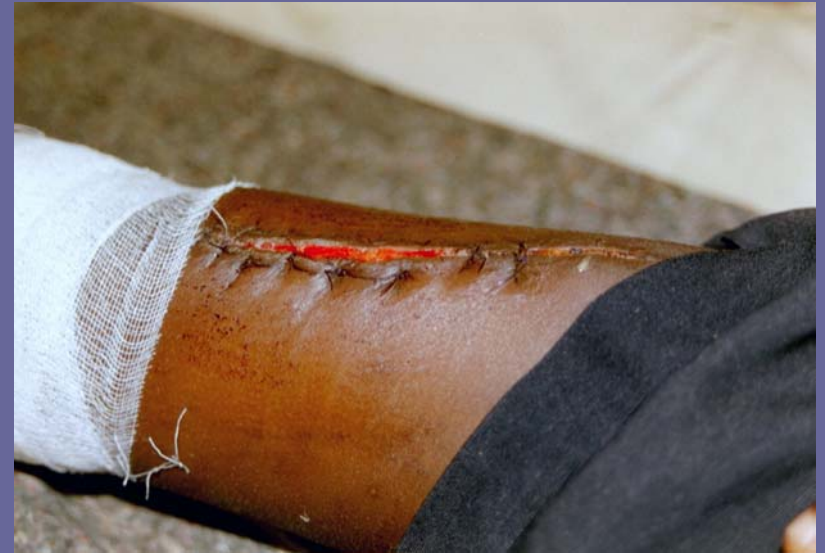SURGICAL MANAGEMENT OF BURULI ULCER IN PRECARIOUS AREA PRISE EN CHARGE CHIRURGICALE DE L'ULCERE DE BURULI EN MILIEU PRECAIRE

BU OF THE POPLITEAL FOSSA

- TREATED BY EXCISION AND REMOVED FAT FULL-THICKNESS SKIN GRAFT IN A SECOND TIME
- RESULTS (01/30/2002)

UB DU CREUX POPLITE

- TRAITE PAR EXCISION ET GREFFE DE PEAU TOTALE DEGRAISSEE DANS UN SECOND TEMPS
- RESULTATS (30/01/2002)



SURGICAL MANAGEMENT OF BURULI ULCER IN PRECARIOUS AREA

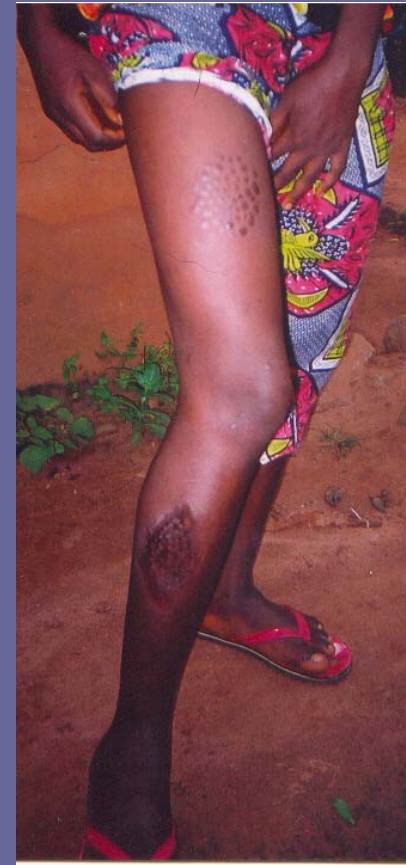PRISE EN CHARGE CHIRURGICALE DE L'ULCERE DE BURULI EN MILIEU PRECAIRE

BU OF THE LEG

- TREATED BY EXCISION AND DAVIS SKIN GRAFTS IN A SECOND TIME
- RESULTS (AT 6 MONTHS)

UB DE LA JAMBE

- TRAITE PAR EXCISION ET GREFFES DE DAVIS DANS UN SECOND TEMPS
- RESULTATS (A 6 MOIS)



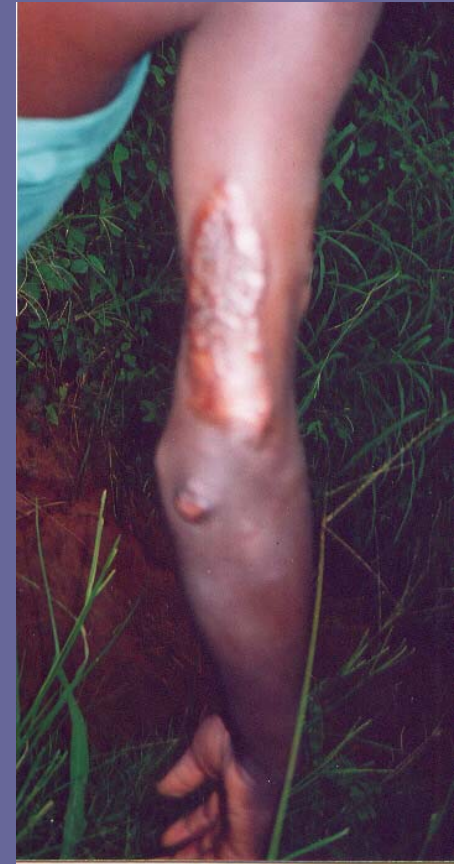SURGICAL MANAGEMENT OF BURULI ULCER IN PRECARIOUS AREA PRISE EN CHARGE CHIRURGICALE DE L'ULCERE DE BURULI EN MILIEU PRECAIRE

BU OF THE ELBOW

- TREATED BY EXCISION AND
REMOVED FAT FULL-THICKNESS
SKIN GRAFT IN THE SAME TIME
- RESULTS (AT 6 MONTHS)

UB DU COUDE

- TRAITE PAR EXCISION ET
GREFFE DE PEAU TOTALE
DEGRAISSEE DANS LE MEME
TEMPS
- RESULTATS (A 6 MOIS)



**SURGICAL MANAGEMENT OF BURULI ULCER IN
PRECARIOUS AREA
PRISE EN CHARGE CHIRURGICALE DE L'ULCERE
DE BURULI EN MILIEU PRECAIRE**

EMILE ZOLA WROTE :

- “Savoir où l’on veut aller, c’est très bien; mais il faut encore montrer qu’on y va.”

EMILE ZOLA A ECRIT :

- “Savoir où l’on veut aller, c’est très bien; mais il faut encore montrer qu’on y va.”

**SURGICAL MANAGEMENT OF BURULI ULCER IN
PRECARIOUS AREA
PRISE EN CHARGE CHIRURGICALE DE L'ULCERE
DE BURULI EN MILIEU PRECAIRE**

THANKS

SEE YOU SOON

MERCI

A BIENTOT

